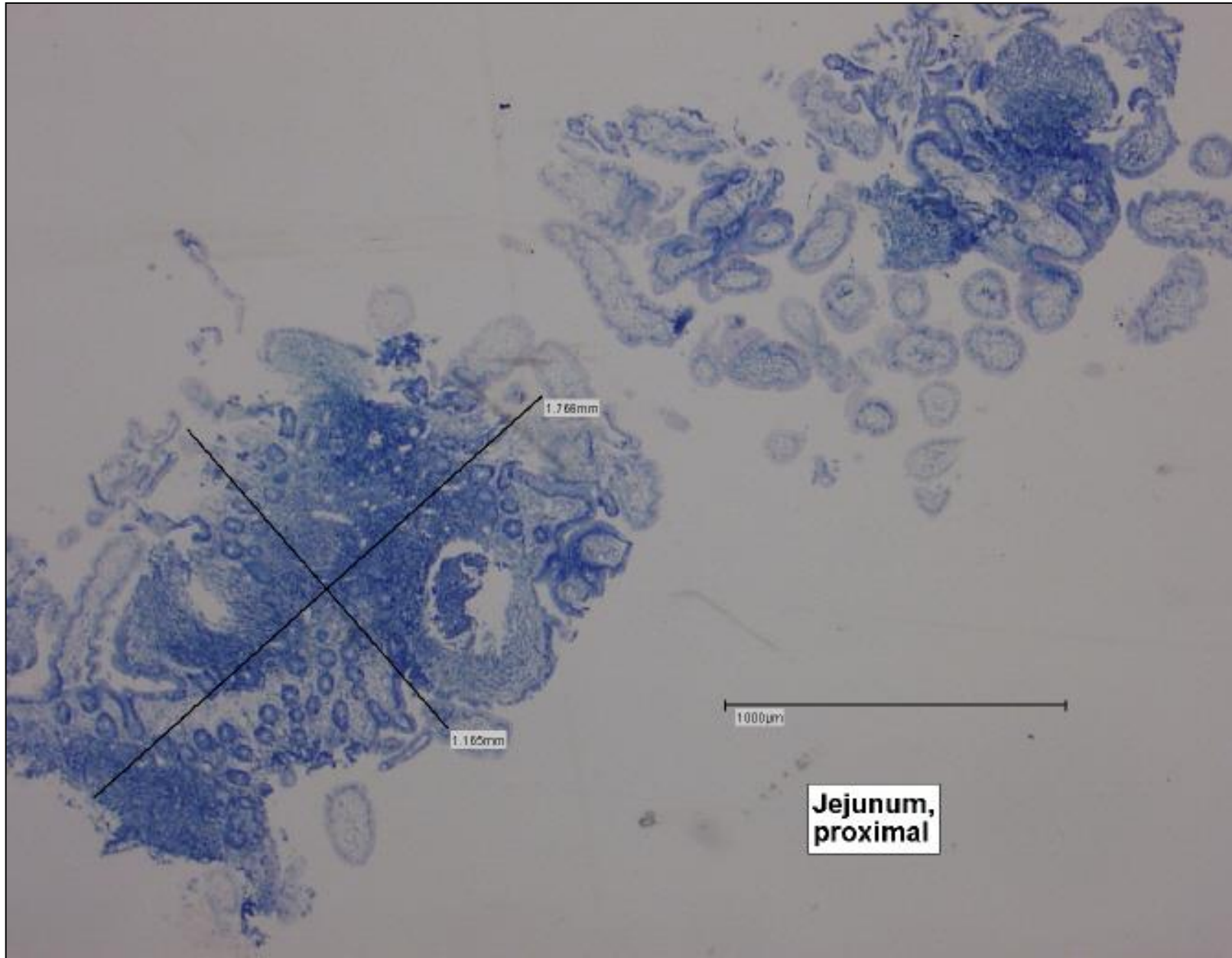


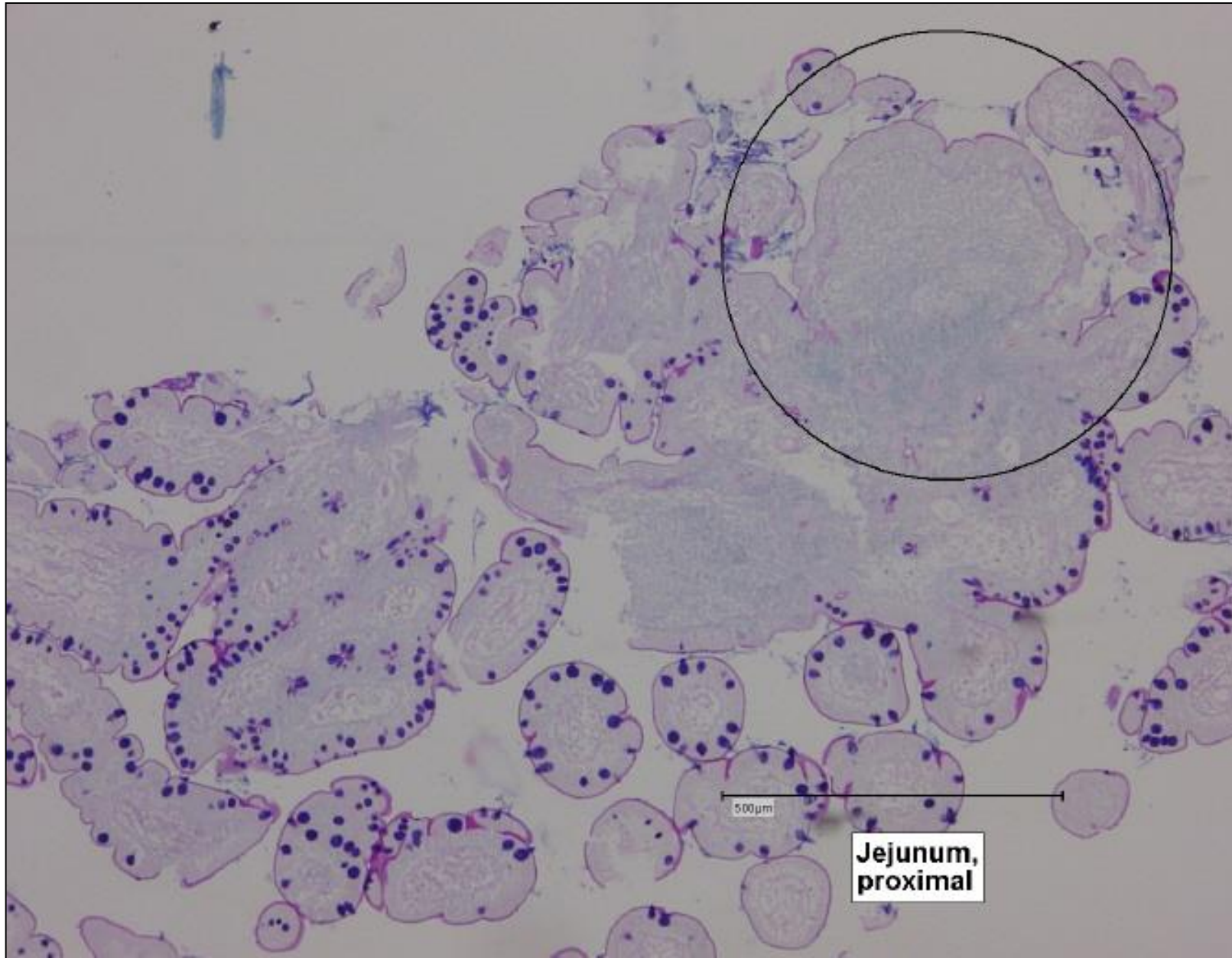
Schwere chronische Jejunitis

Falldemonstration weiblich 35 Jahre alt

- Klinische Angabe: endoskopisch unklares weißliches SH-Areal im proximalen Jejunum; Eisenmangelanämie.
- Makroskopie: Zwei max. 2mm grauweiße bis graubräunliche Biopsiestücke.

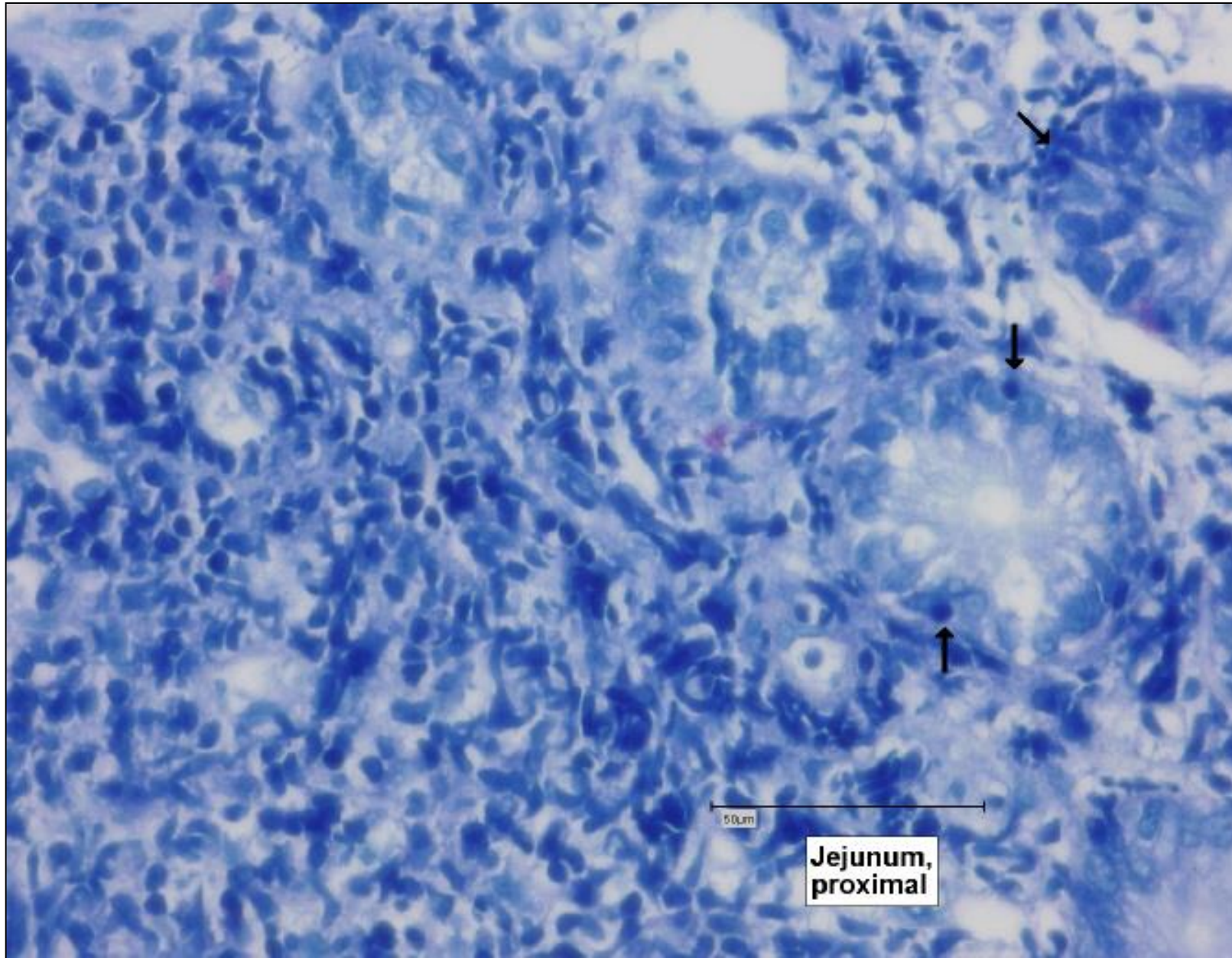






Jejunum,
proximal





50µm

Jejunum,
proximal



- Histomorphologische (Differential-)Diagnosen:
Schleimhaut vom Dünndarmtyp (prox. Jejunum) mit
tlw. pseudofollikulären lymphoiden Aggregaten (DD
entz. Inf. vs. Lymphom; lymphepitheliale Läsionen, rel.
kleine reife Lyz.).
- Immunhistochemische (Differential-)Diagnosen:
tlw. pseudofollikuläres lymphoides Inf. (DD Entz. vs.
Lymphom; intraepithelial T-Lyz, <25bzw.40/100).



- Molekularpathologische Diagnose:
Kein Lymphom (kein monoklonales Rearrangement;
sowohl B- als auch T-Lymphozyten polyklonal).
- Referenzpathologische Diagnose (Kiel):
Kein Lymphom.
„Schwere chronische Jejunitis“.

