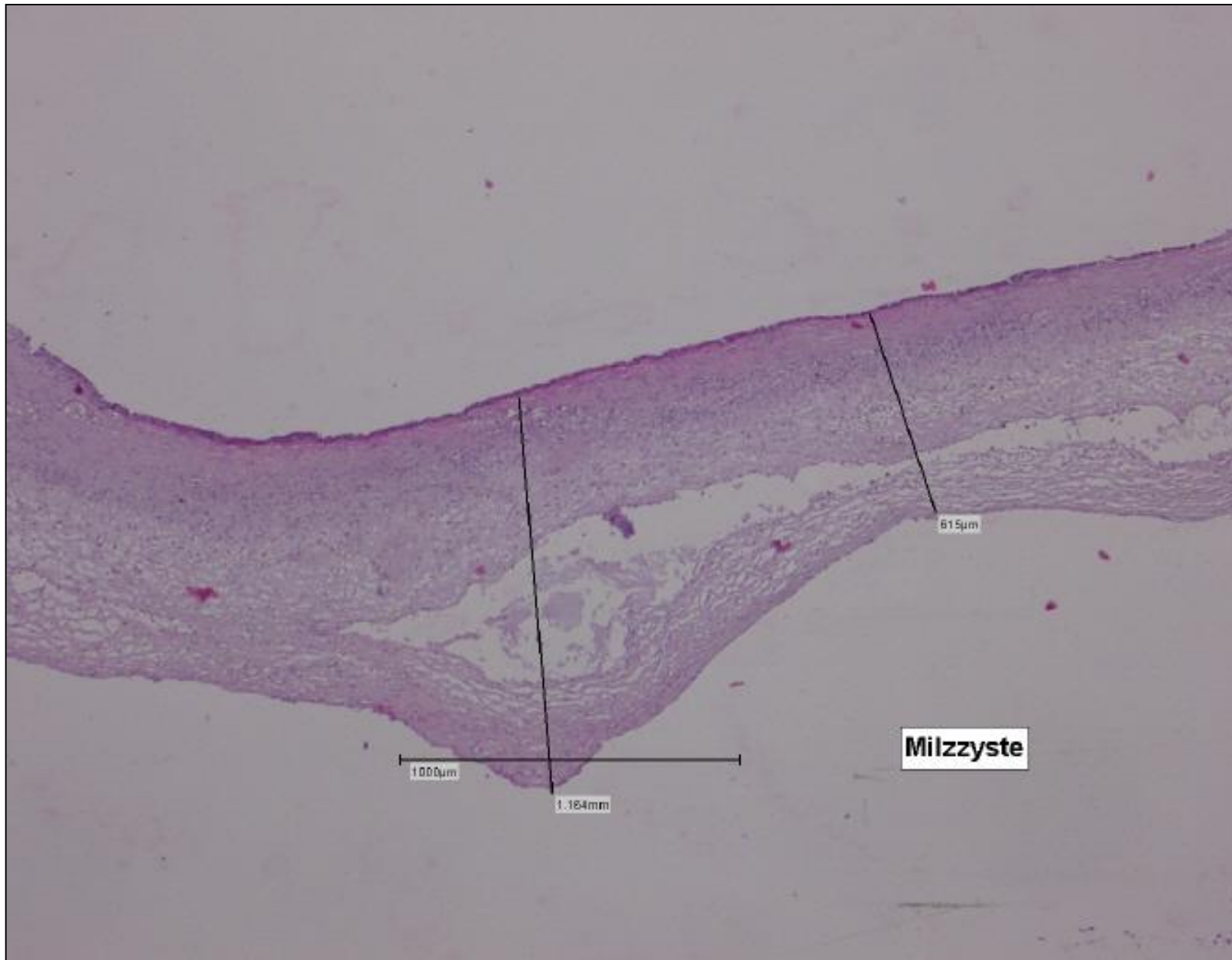

# Milzzyste

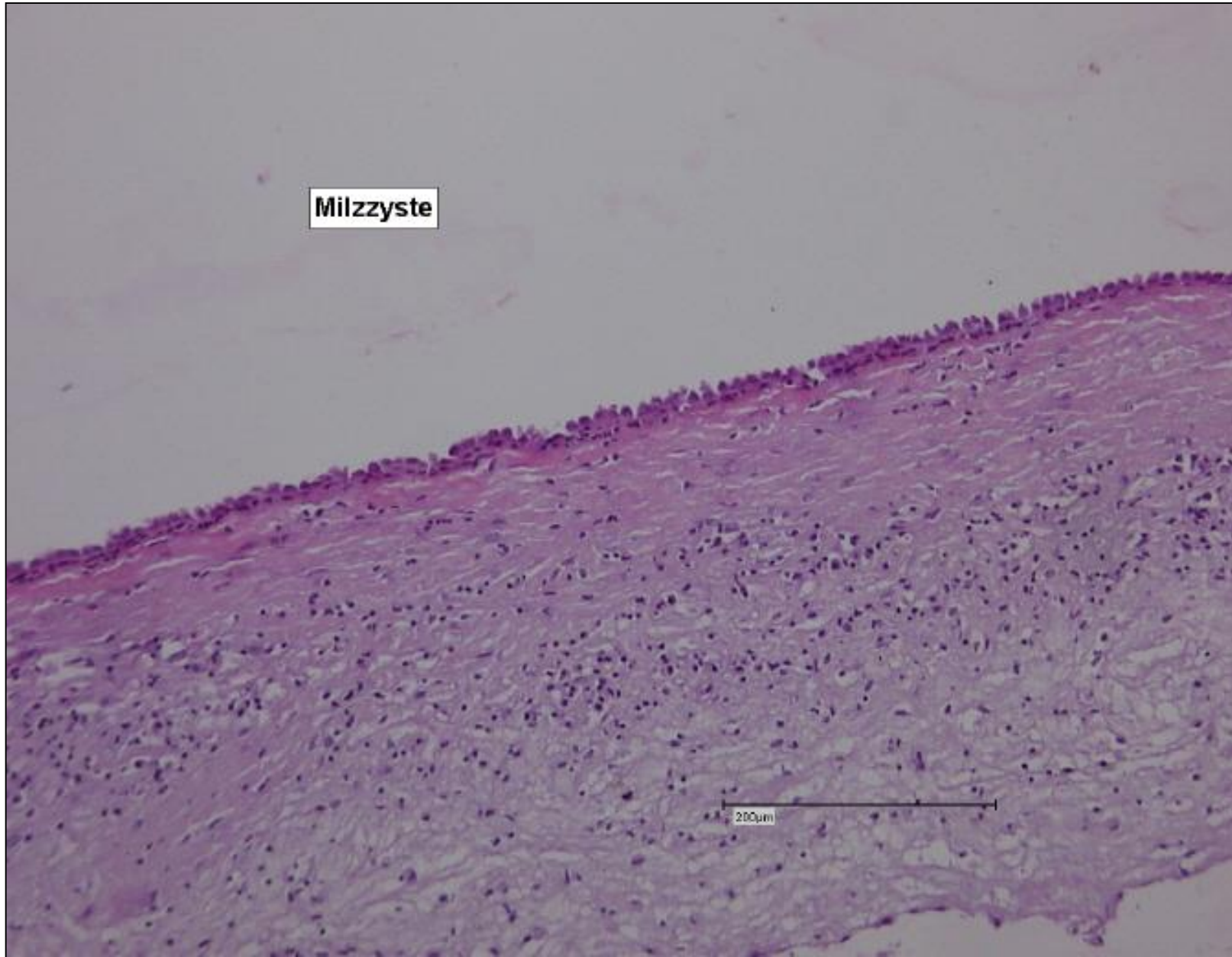
Falldemonstration weiblich 47 Jahre alt

- Klinische Angabe: Milzzystenwand, Dignität
- Makroskopie: Zwei 2-2,5cm max. 0,2cm dicke teils grauweiße teils gelblich-graue Gewebstücke.





Milzzyste



200µm



## Milzzysten – Differentialdiagnosen:

1. epitheliale (echten) Milzzysten
2. epithellose Pseudozysten  
und parasitäre Zysten



- Histomorphologische (Differential-)Diagnosen:
  1. echte (sog. epitheliale) Milzzyste (epitheliale oder mesotheliale Milzzyste).
  2. Keine epithellose Pseudozyste oder parasitäre Zyste.
  
- Histopathologische Diagnose:

Fibrosierte Wandanteile einer epithelialen (echten) Milzzyste (pan-Cytokeratin pos., Calretinin negativ; somit epithelial im eigentlichen, engeren Sinn)

