

tubuläres Adenom der Magenschleimhaut mit 2mm
breitem Carcinoma in situ
Mukosektomie Magen
Falldemonstration männlich 68 Jahre alt

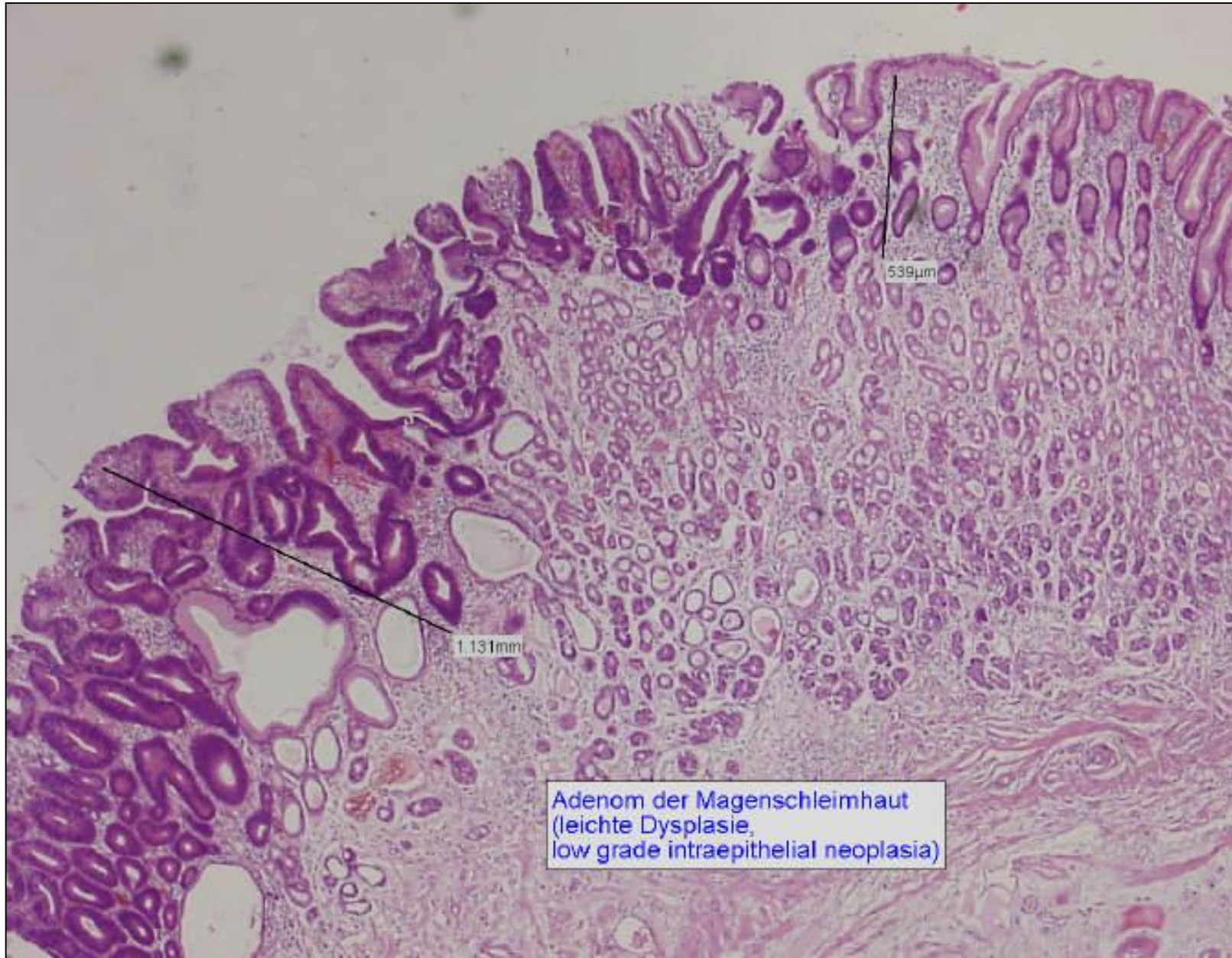
1. 6 zwischen 4 x 2 x 2 bis max. 17 x 12 x 8 mm messende Exzidate
2. 2 im Durchmesser 2 mm Biosate (zentraler Rest)
3. **Flaches tubuläres Adenom der Magenschleimhaut mit 2mm breitem Carcinoma in situ**

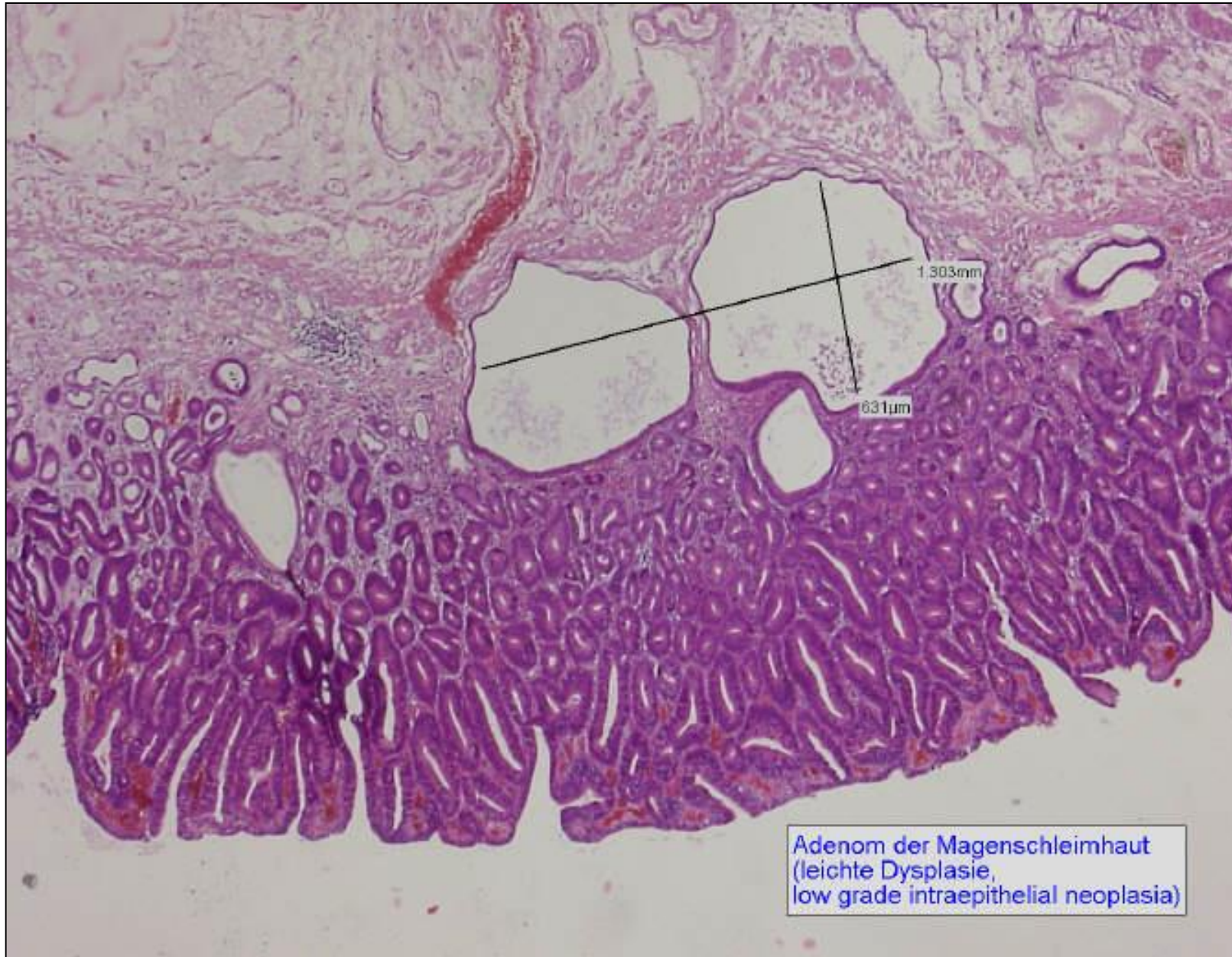

[Redacted text]

[Redacted text]

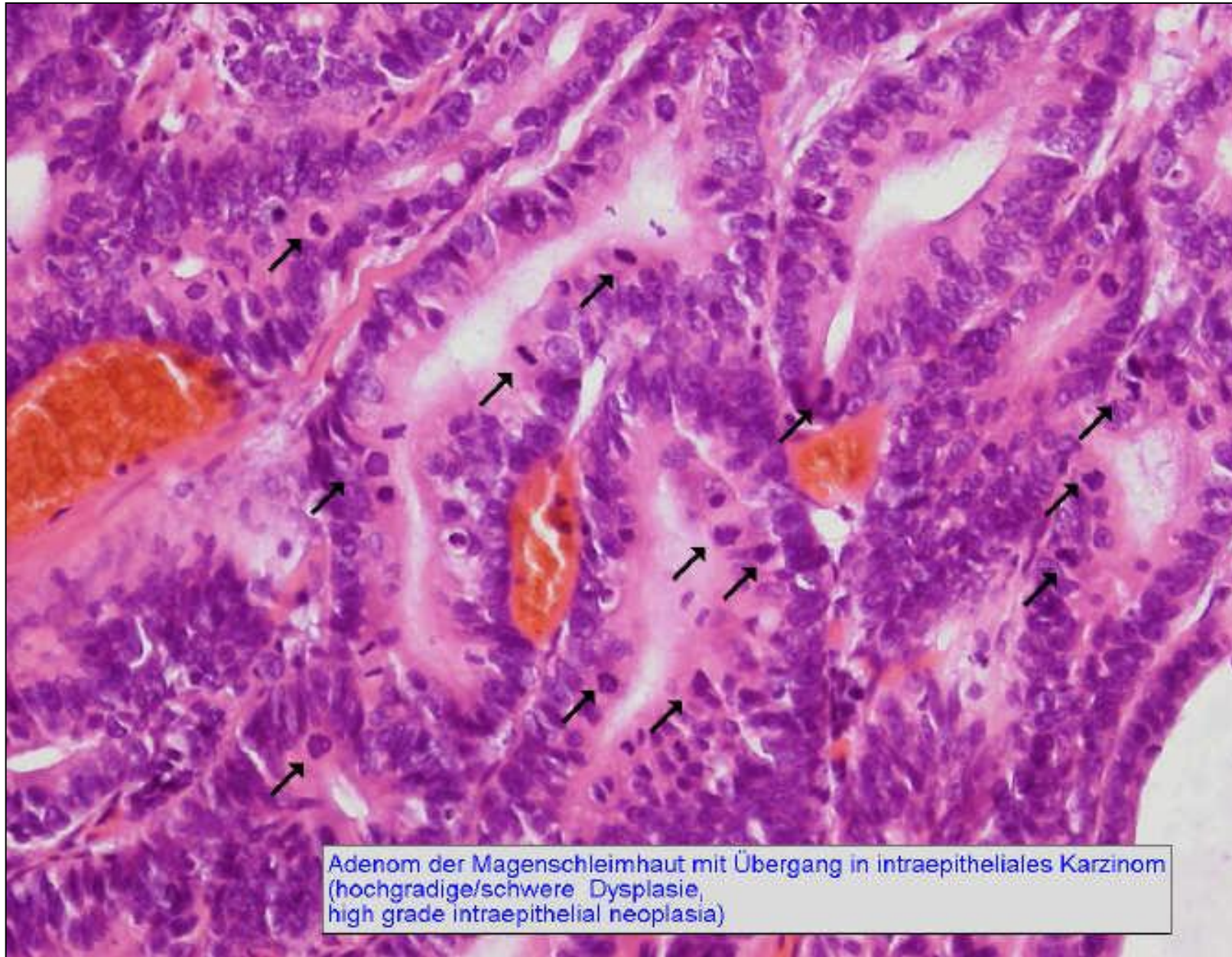
2004 9 25





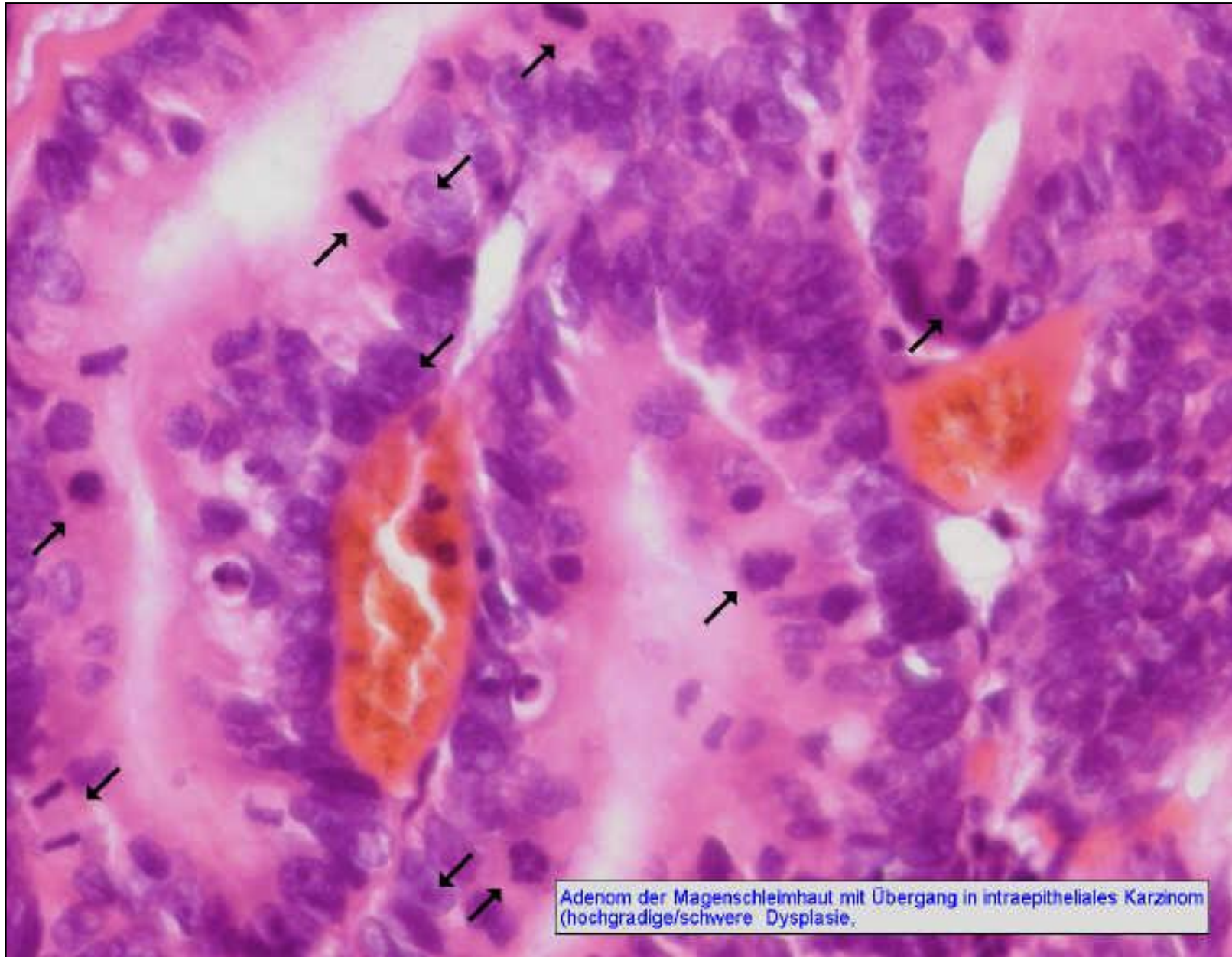
Adenom der Magenschleimhaut
(leichte Dysplasie,
low grade intraepithelial neoplasia)





Adenom der Magenschleimhaut mit Übergang in intraepitheliales Karzinom
(hochgradige/schwere Dysplasie,
high grade intraepithelial neoplasia)

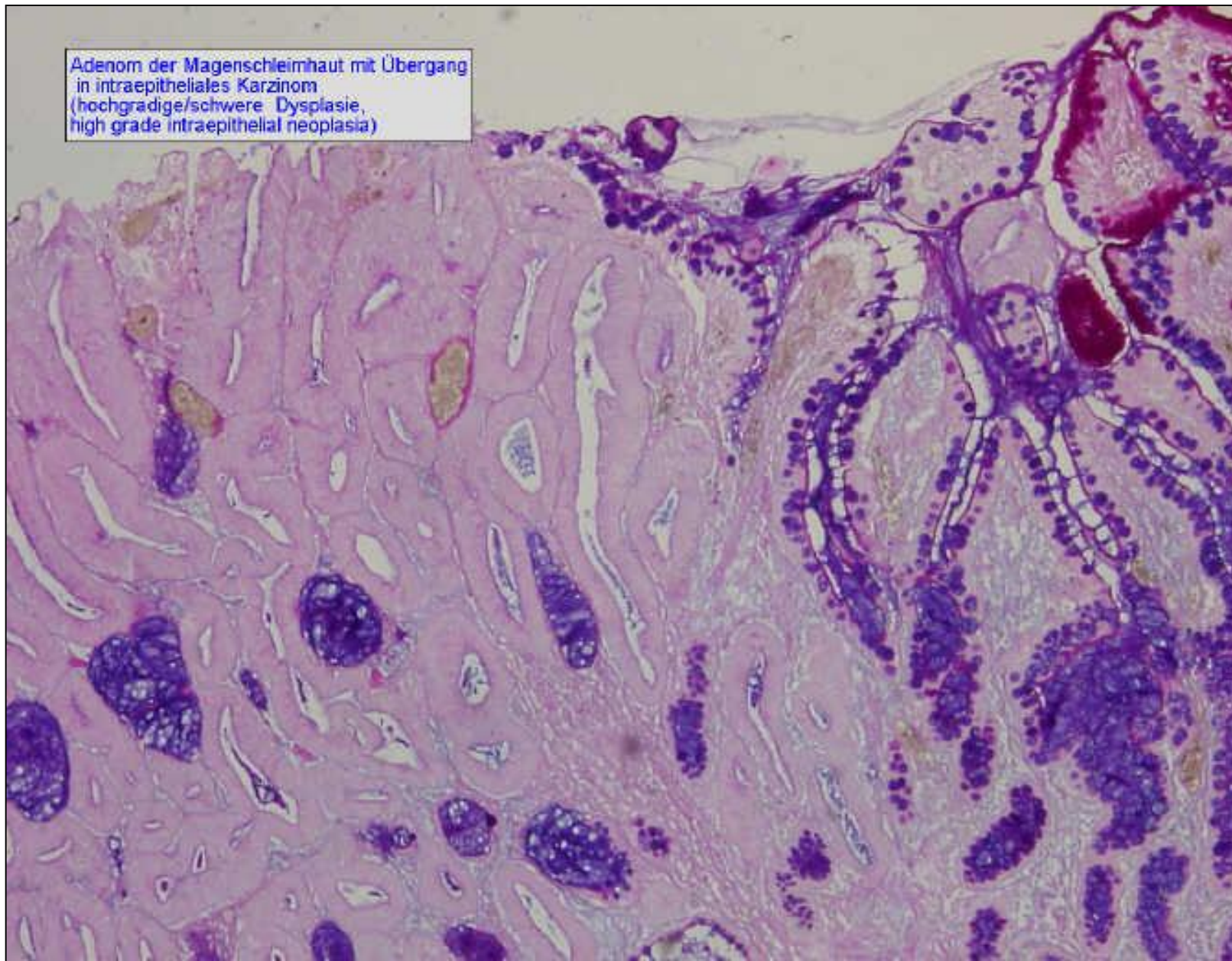


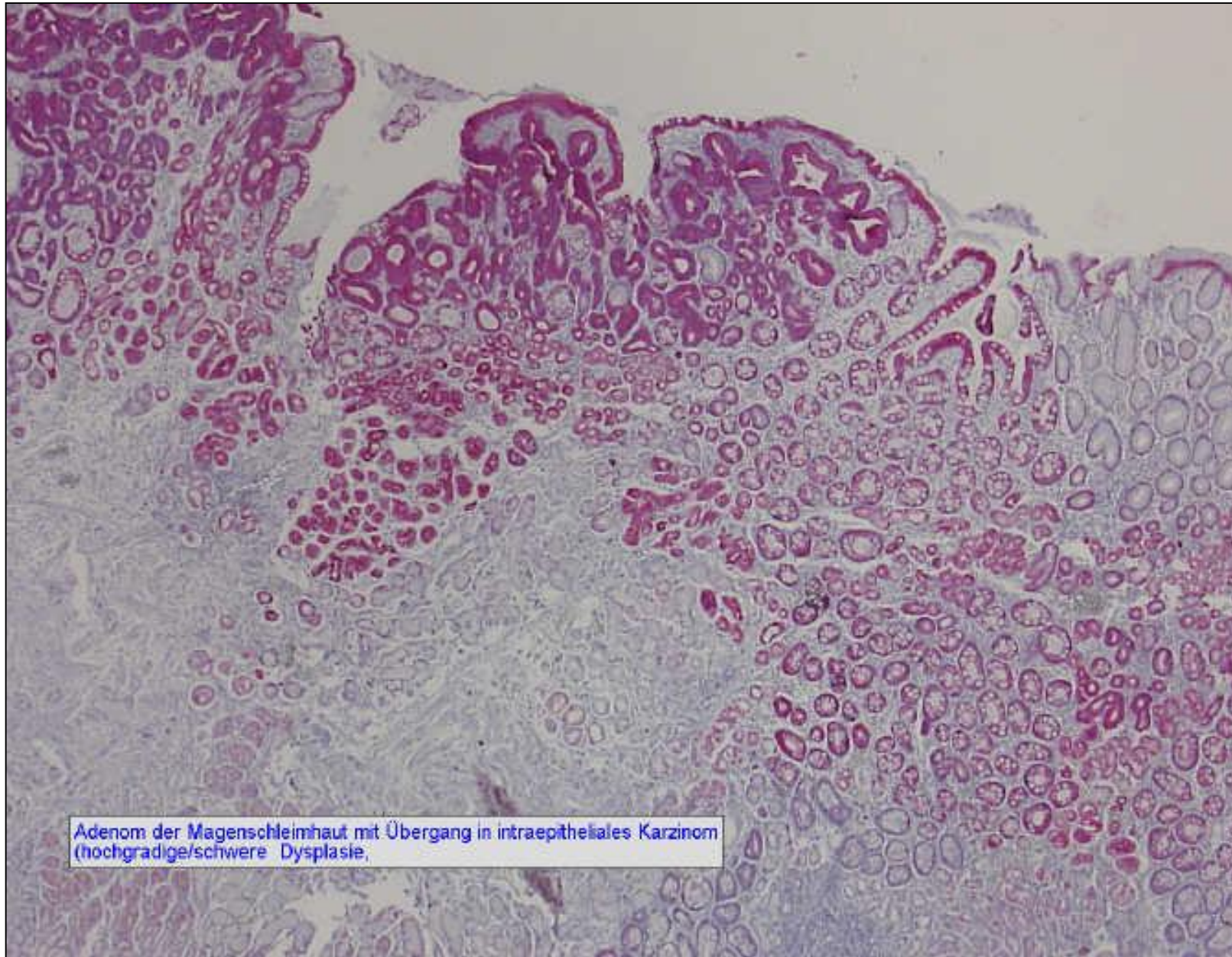


Adenom der Magenschleimhaut mit Übergang in intraepitheliales Karzinom (hochgradige/schwere Dysplasie).



Adenom der Magenschleimhaut mit Übergang
in intraepitheliales Karzinom
(hochgradige/schwere Dysplasie,
high grade intraepithelial neoplasia)





Adenom der Magenschleimhaut mit Übergang in intraepitheliales Karzinom (hochgradige/schwere Dysplasie)

